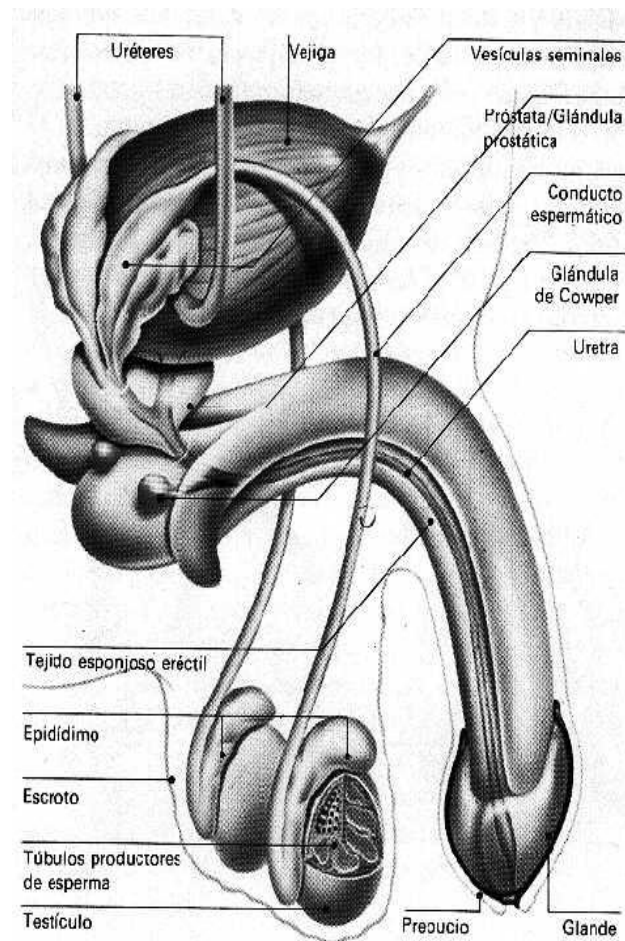




Capacidad: Orientación espacial Destrezas: Observar, identificar

Sistema Reproductor Masculino:

El aparato reproductor masculino, junto con el femenino, es uno de los encargados de garantizar la procreación humana. Los órganos reproductores internos son aquellos que se encuentran en la cavidad abdominal o púbcico, por lo tanto los órganos externos se encuentran fuera de ésta, aunque estén cubiertos por tejido o piel (Ejemplo: el pene y los testículos). Está compuesto por órganos internos y externos. En los seres humanos, el sistema reproductor produce, almacena, nutre y libera las células reproductoras (óvulos y espermatozoides).



Órganos internos:

- **Epidídimo:** El epidídimo, también llamado gavón, es un tubo estrecho y alargado, situado en la parte posterior superior del testículo; conecta los conductos deferentes al reverso de cada testículo. Está constituido por la reunión y apilamiento de los conductos seminíferos. Se distingue una cabeza, cuerpo y cola que continúa con el conducto deferente. Tiene aproximadamente 5 cm de longitud por 12 mm de ancho. Está presente en todos los mamíferos machos.

- **Conducto deferente:** Los conductos deferentes o vasos deferentes constituyen parte de la anatomía masculina de algunas especies, incluyendo la humana. Son un par de tubos musculares rodeados de músculo liso, cada uno de 30 cm aproximadamente, que conectan el epidídimo con los conductos eyaculatorios intermediando el recorrido del semen entre éstos. Durante la eyaculación los tubos lisos se contraen, enviando el semen a los conductos eyaculatorios y luego a la uretra, desde donde es expulsado al exterior. La vasectomía es un método de anticoncepción en el cual los vasos deferentes son cortados. Una variación moderna, que también es popularmente conocida como vasectomía aunque no incluye cortar los conductos consiste en colocar un material que obstruya el paso del semen a través de aquéllos.

- **Vesículas seminales:** Secretan un líquido alcalino viscoso que neutraliza el ambiente ácido de la uretra. En condiciones normales el líquido contribuye alrededor del 60% del semen. Las vesículas o glándulas seminales son unas glándulas productoras

de aproximadamente el 3% del volumen del líquido seminal situadas en la excavación pélvica. Detrás de la vejiga urinaria, delante del recto e inmediatamente por encima de la base de la próstata, con la que están unidas por su extremo inferior.

- **Conducto eyaculador:** Los conductos eyaculatorios constituyen parte de la anatomía masculina; cada varón tiene dos de ellos. Comienzan al final de los vasos deferentes y terminan en la uretra. Durante la eyaculación, el semen pasa a través de estos conductos y es posteriormente expulsado del cuerpo a través del pene.
- **Próstata:** La próstata es un órgano glandular del aparato genitourinario, exclusivo de los hombres, con forma de castaña, localizada enfrente del recto, debajo y a la salida de la vejiga urinaria. Contiene células que producen parte del líquido seminal que protege y nutre a los espermatozoides contenidos en el semen.
- **Uretra:** La uretra es el conducto por el que discurre la orina desde la vejiga urinaria hasta el exterior del cuerpo durante la micción. La función de la uretra es excretora en ambos sexos y también cumple una función reproductiva en el hombre al permitir el paso del semen desde las vesículas seminales que abocan a la próstata hasta el exterior.
- **Glándulas bulbouretrales:** Las glándulas bulbouretrales, también conocidas como glándulas de Cowper, son dos glándulas que se encuentran debajo de la próstata y su función es secretar un líquido alcalino que lubrica y neutraliza la acidez de la uretra antes del paso del semen en la eyaculación. Este líquido puede contener espermatozoides

(generalmente arrastrados), por lo cual la práctica de retirar el pene de la vagina antes de la eyaculación no es un método anticonceptivo efectivo.

- **Cuerpo esponjoso:** El cuerpo esponjoso es la más pequeña de las tres columnas de tejido eréctil que se encuentran en el interior del pene (las otras dos son los cuerpos cavernosos). Está ubicado en la parte inferior del pene. Su función es la de evitar que, durante la erección, se comprima la uretra (conducto por el cual son expulsados tanto el semen como la orina). Cuando el pene se encuentra en dicho estado, contiene solamente el 10% de la sangre; los cuerpos cavernosos absorben el 90% de la misma. El glande (también conocido como cabeza del pene) es la última porción y la parte más ancha del cuerpo esponjoso; presenta una forma cónica.
- **Cuerpo cavernoso:** Los cuerpos cavernosos constituyen un par de columnas de tejido eréctil situadas en la parte superior del pene, que se llenan de sangre durante las erecciones.

Órganos externos

- **Pene:** El pene, es el órgano copulador masculino, que interviene, además, en la excreción urinaria. El pene humano alcanza su estado erecto llenándose de sangre, por lo cual carece de báculo, un hueso que se encuentra en el pene de muchas especies de mamíferos y cuya función es la de hacer posible la erección.

El pene humano está conformado por tres columnas de tejido eréctil: dos cuerpos cavernosos y un cuerpo esponjoso. Los primeros se encuentran uno al lado del otro en la parte superior del pene, mientras que el último se ubica en la parte inferior.

El glande, una zona muy sensible, constituye el final del cuerpo esponjoso y la parte más ancha del mismo. Está r dejar el glande expuesto, o puede incluso eliminarse a través de una sencilla intervención quirúrgica (la circuncisión, muy útil en casos de fimosis o de parafimosis). El área de la parte inferior del pene de donde se sujeta el prepucio se llama frenillo.

La uretra es una vía común para el paso de la orina y del semen, atraviesa el cuerpo esponjoso y termina en un orificio conocido con el nombre de meato urinario, el cual se encuentra en el extremo del glande. El esperma (hasta ese punto aún no se denomina semen) es producido en los testículos y almacenado en el epidídimo. Durante la eyaculación, el esperma es propulsado hacia los vasos deferentes. Los fluidos son agregados por las vesículas seminales. Los vasos deferentes desembocan en los conductos eyaculatorios, los cuales se unen a la uretra dentro de la próstata. Ésta última y las glándulas bulbouretrales (también conocidas con el nombre de glándulas de Cowper) adhieren secreciones y, por último, el semen es expulsado a través del orificio del pene.

Cambios en la pubertad y la adolescencia

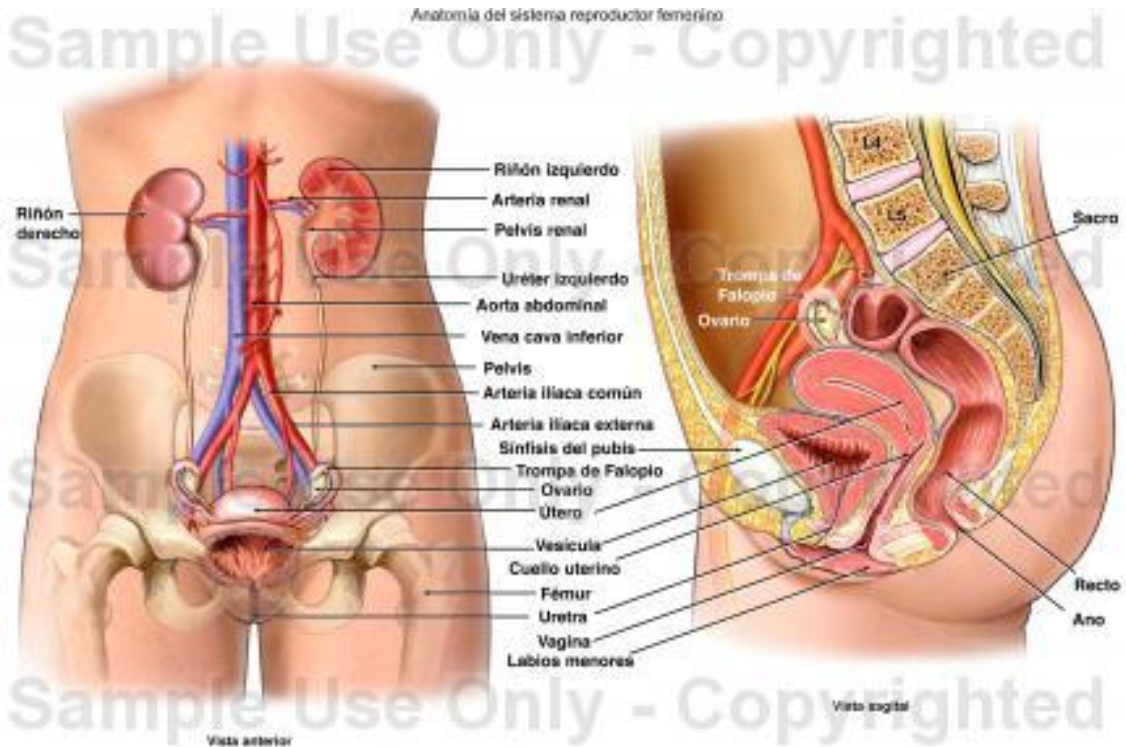
Cuando un chico entra en la pubertad, sus testículos comienzan a crecer y a producir cantidades mayores de testosterona. El crecimiento del pene comienza alrededor de los 13 años y continúa hasta los 18, aproximadamente. Durante este proceso aparece vello púbico alrededor en la zona genital. Comienza la producción masiva de espermatozoides y de semen, por lo que el adolescente puede tener poluciones nocturnas acompañadas de sueños de tipo sexual. También, la mayoría de ellos comienzan a masturbarse. Los cambios en la pubertad y en la adolescencia son, por supuesto, no únicamente físicos, sino también psicológicos.

• Escroto

El escroto o saco escrotal es un conjunto de envolturas que cubre y aloja a los testículos y vías excretoras fuera del abdomen en los mamíferos machos y en el varón. Esta zona de la piel tiene forma de saco o bolsa, está cubierta de vello de tipo genital y presenta características particulares que la diferencian de la que cubre al resto del organismo.

Sistema Reproductor Femenino:

El aparato reproductor femenino es el sistema sexual femenino. Junto con el masculino, es uno de los encargados de garantizar la reproducción humana. Ambos se componen de las gónadas, órganos sexuales donde se forman los gametos y producen las hormonas sexuales, las vías genitales y los genitales externos



Órganos internos

- **Ovarios:** son los órganos productores de gametos femeninos u ovocitos, de tamaño variado según la cavidad, y la edad; a diferencia de los testículos, están situados en la cavidad abdominal. El proceso de formación de los óvulos, o gametos femeninos, se llama ovulogénesis y se realiza en unas cavidades o folículos cuyas paredes están cubiertas de células que protegen y nutren el óvulo. Cada folículo contiene un solo óvulo que madura cada 28 días, aprox. La ovulogénesis es periódica, a diferencia de la espermatogénesis, que es continua. Los ovarios también producen estrógenos y progesteronas, hormonas que regulan el desarrollo de los caracteres sexuales secundarios, como la aparición de vello o el desarrollo de las mamas, y preparan el organismo para un posible embarazo.
- **Tubos uterinos o Trompas de Falopio:** conductos de entre 10 a 13 cm que comunican los ovarios con el útero y tienen como función llevar el óvulo hasta él para que se produzca la fecundación. En raras ocasiones el embrión se puede desarrollar en una de las trompas, produciéndose un embarazo ectópico. El orificio de apertura de la trompa al útero se llama ostium tubárico.
- **Útero:** Organo hueco y musculoso en el que se desarrollará el feto. La pared interior del útero es el endometrio, el cual presenta cambios cíclicos mensuales relacionados con el efecto de hormonas producidas en el ovario, los estrógenos.
- **Vagina:** Es el canal que comunica con el exterior, conducto por donde entrarán los espermatozoides. Su función es recibir el pene durante el coito y dar salida al bebé durante el parto. La irrigación sanguínea de los genitales internos está dada fundamentalmente por la arteria uterina, rama de la arteria hipogástrica y la arteria ovárica, rama de la aorta. La inervación está dada por fibras simpáticas del plexo celíaco y por fibras parasimpáticas provenientes del nervio pélvico.

Órganos externos:

En conjunto se conocen como la vulva y están compuestos por:

- **Clítoris:** Órgano eréctil y altamente erógeno de la mujer y se considera homólogo al pene masculino, concretamente al glande.
- **Labios:** En número de dos a cada lado, los labios mayores y los labios menores, pliegues de piel salientes, de tamaño variables, constituidas por glándulas sebáceas y sudoríparas e inervadas.
- **Monte de Venus:** Una almohadilla adiposa en la cara anterior de la sínfisis púbica, cubierto de vello púbico y provisto de glándulas sebáceas y sudoríparas.